

## MASTOCITOMA EM CÃO (*CANIS LUPUS FAMILIARIS*) - RELATO DE CASO

### *MASTOCYTOMA IN A DOG (CANIS LUPUS FAMILIARIS) - CASE REPORT*

Lucas Pacheco Badaró<sup>50</sup>, Denise de Mello Bobany<sup>51</sup>, Carolina Bistritschan Israel<sup>52</sup>; Maria Eduarda Monteiro Silva<sup>2</sup>; Gabriel Bobany de Queiroz<sup>53</sup>; Rafael Rempto Pereira<sup>54</sup>

#### RESUMO:

O mastocitoma é o tipo mais comum de neoplasia cutânea e dentre todos os tipos tumorais que acometem os animais é o mais maligno. O mastocitoma pode se apresentar em 3 graus de diferenciação, sendo o de grau 1 o mais diferenciado e menos maligno e o de grau 3 o menos diferenciado e mais maligno. Sabemos que ele acomete animais mais velhos ou animais muito jovens, porém sem predileção por gênero. Para seu diagnóstico podemos fazer citologia com punção aspirativa por agulha fina (PAAF) e como forma de tratamento utilizamos a excisão cirúrgica, eletroquimioterapia e quimioterapia. O prognóstico para os animais acometidos por esse tipo tumoral é ruim, pois é um tipo muito agressivo de tumor e com grandes chances de recidiva. O presente relato apresenta diagnóstico, cirurgia, eletroquimioterapia e quimioterapia adjuvantes no tratamento de um cão da raça buldogue, de 9 anos de idade com mastocitoma em região perineal, que não foi tratado com quimioterapia após diagnóstico, por resistência da tutora, culminando em uma piora rápida e consequente óbito do paciente.

**Palavras-chave:** Câncer. Canino. Mastócitos.

#### ABSTRACT:

The mast cell tumour is the most common skin neoplasia and among the tumour types that affects animals, being the most harmful. The mast cell may be occurred in 3 degrees of differentiation, being the grade 1 the most differentiated and the less malign and the grade 3 the least differentiated and the most malignant. It is known, that it can affect older animals or very young, but without gender preference. Diagnosis can be made through cytology with fine needle aspiration, treatment is made with surgical excision, electrochemotherapy and chemotherapy. The prognosis for animals with this type of tumour is poor, because it is a very aggressive type of tumour with big chances of reappear. A 9-year-old bulldog presents a perineal mast cell tumour, treatment was made with surgical excision, electrochemotherapy and chemotherapy were used as adjuvant therapy, in which was not treated with chemotherapy after diagnosed due to opposition of the owner, leading to a worsening and consequently the animal's death.

**Keywords:** Cancer. Canine. Mast cell.

#### INTRODUÇÃO:

O mastocitoma é uma neoplasia comum em cães, podendo representar de 7 a 21% da ocorrência de casos de tumores nesses animais e está entre 11 a 27% em nível de malignidade (1). Algumas raças têm predisposição a ter mastocitoma, como os animais sem raça definida (SRD), Boxer, Boston Terrier, Bulldog, Labrador Retriever, Golden Retriever, Beagle, Teckel e Sharpei (2). Os mastocitomas podem ocorrer em animais de qualquer faixa etária, mas acometem principalmente animais adultos, com média de nove anos (3).

A maioria dos mastócitos estão presentes no subcutâneo. Os que estão na derme e na epiderme são

mais susceptíveis a tumorações em comparação a outros mastócitos presentes em outras partes do corpo. Os mastocitomas podem ser classificados como cutâneos ou extra cutâneos. O primeiro normalmente se apresenta como um nódulo único. Na maior parte dos casos os mastocitomas se localizam no tronco e em região perineal ou inguinal (2). Os tumores podem ser classificados por graus, sendo grau 1 bem diferenciado, 2 moderadamente diferenciado e o 3 pouco diferenciado (4). O diagnóstico pode ser dado por citologia ou imuno-histoquímica, podendo ser feita citologia aspirativa por agulha fina, pois os mastocitomas possuem grânulos de fácil visualização ao microscópio. Contudo, se o tumor for de grau elevado,

<sup>50</sup> Graduado em Medicina Veterinária do UNIFESO – [lucasbadaro@yahoo.com.br](mailto:lucasbadaro@yahoo.com.br)

<sup>51</sup> Docente do Curso Medicina Veterinária do UNIFESO – [denisebobany@unifeso.edu.br](mailto:denisebobany@unifeso.edu.br)

<sup>52</sup> Médica Veterinária da Clínica Escola do UNIFESO – [carolinaisrael@unifeso.edu.br](mailto:carolinaisrael@unifeso.edu.br)

<sup>53</sup> Docente Patologista – UNIVERITAS e Santa Úrsula – [bobany@gmail.com](mailto:bobany@gmail.com)

<sup>54</sup> Coordenador da clínica-escola de Medicina Veterinária do UNIFESO - [rafaelrempto@unifeso.edu.br](mailto:rafaelrempto@unifeso.edu.br)

ou seja, pouco diferenciado os mastócitos não são facilmente observados (5). Esse método também diz sobre a sobrevida do paciente, visto que animais com mastocitoma de alto grau tem sobrevida inferior a 4 meses, e pacientes com tumores de baixo grau apresentarão sobrevida superior a 24 meses (2).

Na maioria dos casos o tratamento para os mastocitomas é a exérese do tumor. Porém nos casos de grau 2 e 3 além da intervenção cirúrgica se faz necessário o uso de quimioterapia para cito-redução como tratamento adjuvante. As drogas de escolha para a quimioterapia podem variar com o estado do paciente, mas na grande maioria dos casos são usadas vimblastina, prednisolona, ciclosfosfamida e lomustina variando com o protocolo definido pelo médico veterinário responsável (6,7,8) Drogas inibidoras de tirosina-quinase são opções de tratamento para mastocitoma, como o toceranib (Palladia), usado concomitantemente com a quimioterapia (4).

Além do tratamento quimioterápico, pode se usar a eletroquimioterapia, que usa eletroporação com uso de quimioterápicos potencializando o efeito citotóxico. Como efeito colateral, existem relatos de apenas edema local (2). O prognóstico vai variar com o paciente, e com o grau de classificação do tumor e suas apresentações clínicas, tais como local, quantidade de tumores, se o tumor está ulcerado ou não. Em geral os tumores ulcerados apresentam prognóstico pior (9).

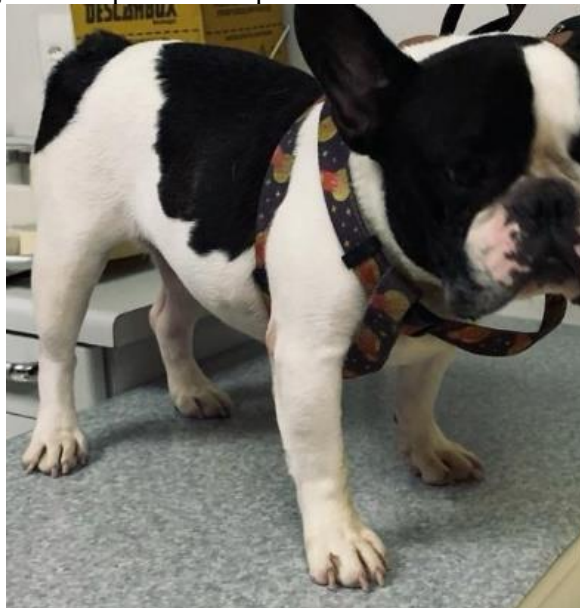## OBJETIVO:

O objetivo desse trabalho é apresentar o caso de um cão com mastocitoma, a conduta tomada do diagnóstico ao tratamento, com a retirada do tumor, a eletroquimioterapia transoperatória e quimioterapia.

## RELATO DE CASO:

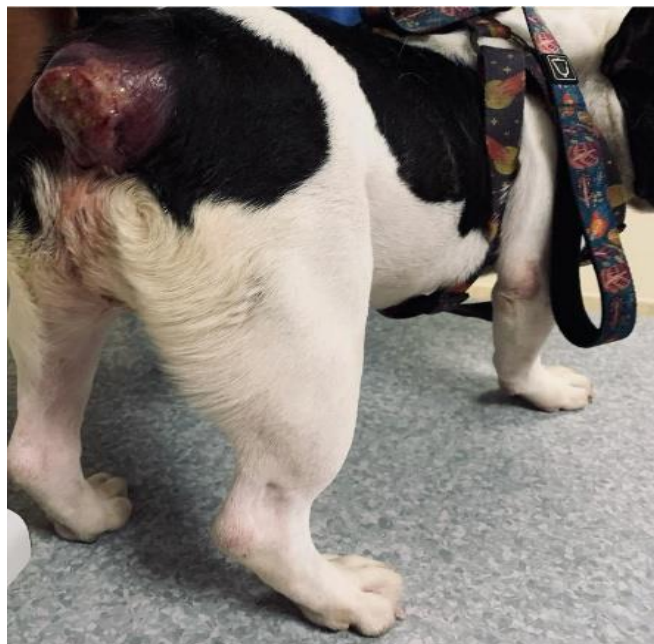Esse relato de caso se refere a um canino da raça Bulldogue francês de 8 anos de idade (Figura 1), atendido em uma clínica particular da cidade de Teresópolis. O animal estava com uma massa em região perineal percebida pelos tutores 4 semanas antes da consulta. Durante a consulta, observou-se uma formação ulcerada e aderida em região perineal (Figura 2). A massa estava aparentemente aderida em musculatura, e porção final da coluna, envolvendo vértebras caudais. O animal apresentou perda de peso e progressão rápida do tumor. A formação tinha características de inflamação intensa, porém o animal não apresentava dor à palpação local. Não foi possível a coleta de material para citologia, devido ao sangramento e inflamação. Optou-se por exérese cirúrgica da massa. Como exames pré-operatórios foram solicitados, ultrassonografia abdominal (Figura 3), radiografia torácica (Figuras 4, 5, 6), ecocardiograma e exames de sangue (Tabela 1).

Figura 1 – Aparência do paciente do relato na 1ª consulta



Fonte: Arquivo pessoal, 2021.

Figura 2 – Massa tumoral no paciente, em região perineal



Fonte: Arquivo pessoal, 2021.

Figura 3– Laudo ultrassonografia abdominal

Hepatomegalia discreta, bordos afilados, parênquima homogêneo, ecotextura preservada. Vasos do sistema porta e do sistema venoso com calibres normais.

Vesícula biliar com paredes finas, conteúdo anecogênico e homogêneo.

Vias biliares preservadas.

Esplenomegalia discreta, parênquima homogêneo, ecotextura levemente heterogênea, hilo pouco congestionado. Imagem pode sugerir processo inflamatório/infeccioso.

Estômago com paredes normoespessas (0,25cm), arquitetura preservada, peristaltismo normal.

Intestino delgado mede cerca de 0,7cm (normal), apresenta conteúdo mucoso (normal), arquitetura de parede preservada, peristaltismo normal.

Intestino grosso sem alterações sonográficas.

Rins topográficos, medem cerca de 5,0cm x 3,5cm (normais), apresentam junção córtico-medular com boa definição, arquitetura preservada, ecogenicidade normal. Sem dilatações no sistema pielocaliciano.

Bexiga com repleção adequada, paredes normoespessas, urina com aspecto límpido.

Próstata sem alterações sonográficas.

Pâncreas com volume normal (mede cerca de 0,9cm em sua margem direita), apresenta parênquima homogêneo, ecotextura preservada.

Adrenais medem cerca de 1,9cm x 0,65cm (margem caudal---normais), apresentam contornos finos, parênquima homogêneo.

Evidenciado linfonodo ilíaco medial lado direito (ao lado da veia cava), aumentado de tamanho, apresenta contornos finos, parênquima levemente heterogêneo, vascularização aumentada (reacional?? neoplásico??).

Fonte: Arquivo pessoal, 2021.

Figura 4 - Laudo Radiografia torácica

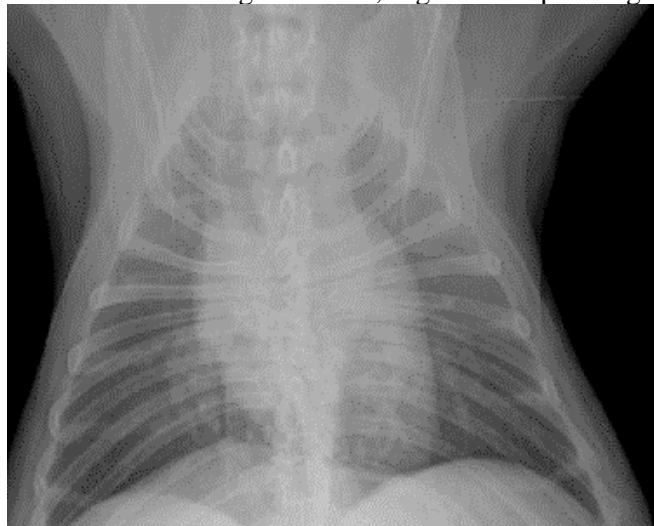
Estudo radiográfico de CAVIDADE TORACICA nas incidências VENTRODORSAL e LATEROLATERAL (DECUBITO LATERAL DIREITO e ESQUERDO) apresentam:

- Estruturas Ósseas: Leve mineralização em cartilagens costais (senescência). Alteração conformacional em corpos vertebrais torácicos acompanhado de espondiloses ventrais anquilosantes -- Hemivertebbras. Fusionamento de processos espinhosos dorsais em segmento torácico;
- Parede Torácica: Integra;
- Traqueia: Em topografia habitual apresentando espaço intraluminal livre e calibre preservado em toda a extensão visualizada. Discreta mineralização em anéis traqueiais em porção cervical;
- Esôfago: Não visualizado (normal fisiológico);
- Cavidade Pleural: Sem sinais de massa, fluido ou gás;
- Parênquima Pulmonar: Com discreta a moderada opacificação difusa em campos pulmonares, principalmente em região perihilar e de lobos caudais, apresentando padrão intersticial e visibilização de algumas paredes brônquicas espessadas (infiltrado peribronquial) -- Alterações radiográficas sugestivas de broncopatia moderada (BRONQUITE), se corroborado por sinais clínicos - Necessária correlação clínica para maiores esclarecimentos. NENHUMA evidência significativa de padrão alveolar compatível com pneumonia e nem de imagens retículo-nodulares compatíveis com metástase pulmonar no presente exame;
- Silhueta Cardíaca: Aparentemente dentro dos limites da normalidade radiográfica para a referida idade - Sugere-se, caso o clínico considere necessário, complementação com exames cardiológicos para melhor avaliação do quadro;
- Relação Artéria Aorta/ Veia Cava Caudal: Preservada;
- Ângulos Costo-frênicos: Preservados.
  
- Silhueta hepática ultrapassando discretamente o rebordo do gradil costal sugerindo hepatomegalia.

OBS.:Sendo esse exame um método complementar de investigação diagnóstica, deverá ser sempre correlacionado com demais achados clínicos e laboratoriais para uma correta orientação.

Fonte: Arquivo pessoal, 2021.

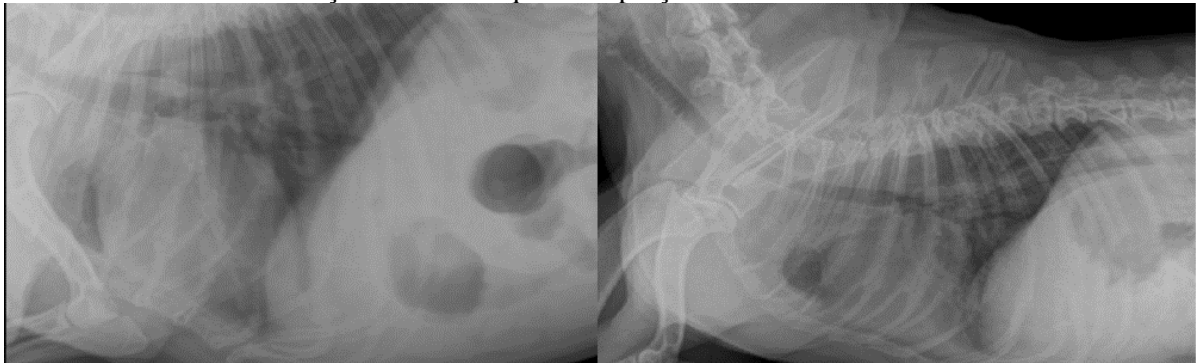
Figura 5 – Alterações radiográficas sugestivas de broncopatia moderada. Silhueta hepática ultrapassando discretamente o rebordo do gradil costa, sugerindo hepatomegalia



Fonte: Arquivo pessoal, 2021.



Figura 6 - Traqueia apresentando espaço intraluminal livre e calibre preservado, com discreta mineralização em anel traqueal em porção cervical



Fonte: Arquivo pessoal, 2021.

Tabela 1: Hemograma pré cirúrgico

*Hemograma – Parâmetros alterados*

	Resultado	Valor de referência
<i>RETICULÓCITOS TOTAIS</i>	4.630	27.500 a 55.000
<i>LEUCÓCITOS</i>	22.100	6.000 a 17.000
<i>EOSINÓFILOS</i>	1.768 +	100 a 1.200
<i>BASTONETES</i>	1.105 +	0 a 500
<i>SEGMENTADOS</i>	15.028	3.000 a 11.000

Fonte: Arquivo pessoal, 2021.

Como resultado da ultrassonografia, temos linfonodo ilíaco medial do lado direito aumentado, com contornos finos e parênquima levemente heterogêneo e com sua vascularização aumentada, levando à suspeita de neoplasia. Mesmo com algumas alterações no hemograma, a cirurgia foi realizada por ser considerada uma cirurgia emergencial, pois quanto antes retirada da tumorção, maior seria a sobrevivência do animal.

No dia da cirurgia foi feito acesso venoso com cateter número 22, e colocado em fluidoterapia venosa com soro fisiológico 0,9%. Foi aplicada dexametasona a 0,3 mg/kg por via intravenosa (IV) sob a suspeita de ser mastocitoma. Logo depois, foi administrado fentanil para analgesia a 5 mcg/kg IV e propofol 4 mg/kg IV para indução anestésica. A manutenção da anestesia foi feita com anestesia inalatória com isoflurano em vaporizador universal, baseada

nos parâmetros apresentados pelo animal no trans cirúrgico. Durante a cirurgia observou-se que a massa estava aderida às vértebras caudais, ânus e musculatura perineal. Foi feita a exérese da neoplasia com corte da pele a mais ou menos 3 centímetros em todas as laterais do tumor, cortando musculatura, chegando na base do tumor, onde confirmou-se que o mesmo estava aderido na última vértebra caudal, sendo necessária amputação. Com o bisturi, foi feita a dissecação da vértebra e seu total rompimento com os demais seguimentos. Junto com a remoção da vértebra foi necessária a completa remoção do ânus, pois o tumor estava aderido nele, tornando inviável qualquer técnica de reconstrução. O intestino grosso foi suturado com fio absorvível monofilamentar (VICRYL 3-0) (Figura 7,8), à região externa do corpo, onde havia o ânus.

Figura 7 – Massa aderida em vértebra caudal

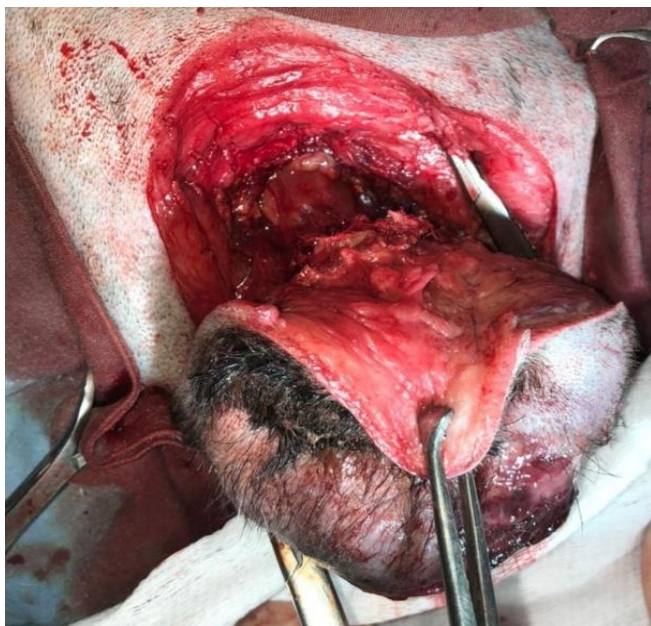
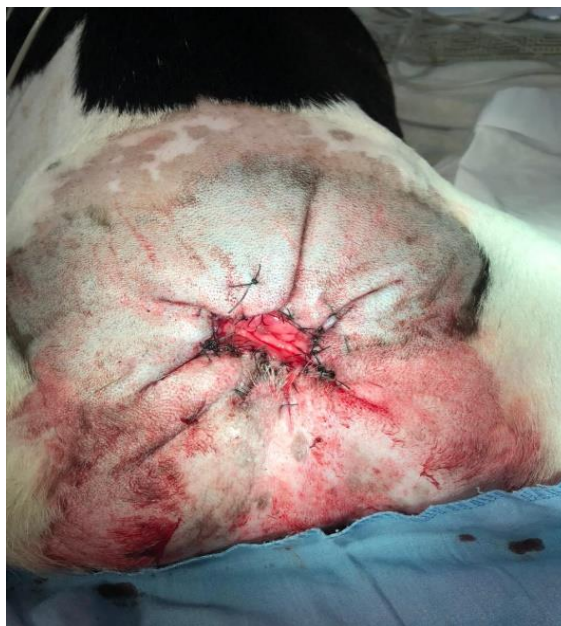
Figura 8 – Pós cirúrgico imediato



Após o fim da cirurgia, a massa foi colocada em um recipiente plástico com tampa com rosca, devidamente catalogado e enviado para análise laboratorial histopatológica, conservada em formol a 10%. Por se tratar de suspeita de mastocitoma, foi administrada por via intravenosa 15 UI/M<sup>2</sup> de bleomicina e após 5 minutos dessa administração, no transoperatório, foi executada a eletroquimioterapia com aparelho modelo BK 100, Brunner® com tensão de 1000 V, com onda quadrada unipolar de 100 µs de duração, com oito pulsos. Foi feita a eletroquimioterapia em toda a extensão da lesão e arredores, logo após o animal foi submetido à uma laparotomia para remoção do linfonodo ilíaco, próximo à veia cava, por suspeita de metástase. Não houveram intercorrências durante todo o procedimento. Após o animal se recuperar da anestesia, foi administrado metronidazol na dose de 15 mg/kg IV, ceftriaxona 20 mg/kg IV, metadona 0,2 mg/kg Sub-cutâneo (SC).

A massa retirada foi enviada para o laboratório para análise histopatológica. Foi prescrito Tramadol® 4 mg/kg por Via oral (VO), Dipirona 25 mg/kg

VO a cada 8 horas em caso de dor, Flamavet® 0,5 mg/kg duas vezes ao dia (BID). Foi indicado repouso, uso do colar elisabetano e limpeza do local com soro fisiológico e uso da pomada cicatrizante (Vetaglós®) nas feridas cirúrgicas. O paciente teve boa recuperação e a ferida cirúrgica cicatrizou em 20 dias. Apesar da perda do esfíncter anal, o paciente não apresentou perda total do controle de evacuação.

O resultado da biópsia chegou depois de 30 dias da cirurgia. No laudo estava descrito que o tumor se tratava de um mastocitoma de grau 3, pouco diferenciado. Foi proposto à tutora do animal que fossem feitas 8 sessões de quimioterapia como tratamento adjuvante após a retirada do tumor, porém a tutora não aceitou começar as sessões de quimioterapia. Os riscos de que o tumor poderia voltar rapidamente sem esse tratamento foram informados à tutora, porém ela se manteve firme na decisão de não começar com o tratamento quimioterápico. Após 2 meses, a tutora retornou com o paciente dispneico e apático, hipotérmico, mucosas severamente hipocoradas. Foi feito novo hemograma (Tabela 2).

Tabela 2: Hemograma pós cirúrgico

	Hemograma – Parâmetros alterados	
	Resultados	Valores de referência
<i>HCT</i>	18,2	37,3 – 61,7 %
<i>HCB</i>	5,8	13,1 – 20,5 g/dL
<i>RDW</i>	28,3 %	13,6 -21,7 %
<i>RETICULÓCITOS</i>	379,5 cels/ $\mu$ l	10.0 – 110.0 cels/ $\mu$ l
<i>LEUCÓCITOS</i>	37.480	5.050 – 16.760
<i>NEUTRÓFILOS</i>	27.735	2.950 – 11.640
<i>BASTONETES</i>	4.498	0 – 500
<i>MONÓCITOS</i>	1.499	166 – 1.120

Fonte: Arquivo pessoal, 2021.

Neste momento a tutora solicitou o início da quimioterapia. O paciente foi encaminhado para a internação para melhora clínica e exames laboratoriais. O hemograma mostrou intensa anemia (18%) de hematócrito, leucocitose (37.000) com desvio à esquerda (4.400 bastões). Mesmo com o quadro avançado e a possibilidade de óbito, a tutora optou por fazer a quimioterapia. Procedeu-se administração de vimblastina na dose de 2 mg/m<sup>2</sup> IV durante internação. Após 48 horas o paciente apresentava piora do quadro clínico, teve quadro de diarreia profusa que foi tratada com antibiótico (metronidazol), porém, após 3 dias da quimioterapia, o paciente foi à óbito.

### DISCUSSÃO:

O presente relato apresentou um caso de um animal da espécie *Canis lupus familiaris*, de 8 anos de idade, estando na média de idade citada em literatura por Melo et al. (8). O cão da raça Buldogue francês desse relato, está entre as mais propensas ao surgimento da doença segundo Goldschmidt e Hendrick (10).

O animal relatado apresentou massa neoplásica em região perineal, local propenso ao aparecimento de tal neoplasia, concordando com Daleck, Rocha e Ferreira (2), que citam que esse tipo tumoral

acomete frequentemente tronco, região cervical, perineal, genital, inguinal, em cabeça e membros. Nesse caso não foi possível seguir as orientações pré cirúrgicas propostas por London, Seguin (6), de fazer punção aspirativa por agulha fina pois o tumor estava muito inflamado e sangrando muito, o que atrapalharia a correta visualização da lâmina. Porém foi feita a biopsia do tumor após a retirada cirúrgica do mesmo assim como descrito por Furlani et al. (11).

O resultado da histopatológica demonstrou tratar-se de um mastocitoma de grau 3 com metástase em linfonodo seguindo o estudo de Patnaik, Ehler e Macewen (4). A cirurgia foi feita com margem de 3 centímetros pra todas as direções assim como descrito por Turrel et al. (3) e Vail (12). Assim como descrito por Willemse; Boonstra; De Vries (13) e Scott; Miller; Griffin (14) a tutora foi esclarecida quanto à necessidade de tratamentos adjuvantes após a retirada do tumor cirurgicamente, como a eletroquimioterapia e quimioterapia. Foi feita a eletroquimioterapia no trans cirúrgico assim como descrito na literatura Daleck, Rocha, Ferreira (2), porém a tutora se recusou a fazer a quimioterapia. O animal retornou depois de 2 meses com piora no caso e só então a tutora autorizou a quimioterapia com a vimblastina.

Por se tratar de um mastocitoma de grau 3, o tipo mais agressivo do tumor, segundo London e Seguin (6) e Welle et al. (7) a quimioterapia para citoredução neo adjuvante deveria ter sido iniciada logo após a cirurgia, diminuindo as chances de recidiva do tumor. Segundo Daleck, Rocha, Ferreira (2), animais com mastocitoma de grau 3 tem em média 4 meses de sobrevida se todos os protocolos forem seguidos corretamente em relação ao tratamento. Como nesse caso não houve a quimioterapia no tempo correto por escolha da tutora o paciente teve um tempo reduzido de sobrevida.

### AGRADECIMENTOS:

Ao UNIFESO por toda estrutura e apoio com qualidade e carinho, a todos os professores que me ajudaram a ser um profissional capacitado, muito obrigado.

### REFERÊNCIAS:

1. Macy DW. Canine mast cell tumors. *Veterinary Clinics of North America: Small Animal Practice*. 1985;15(4):783-803.
2. Daleck CR, Rocha NS, Ferreira MGPA, Mastocitoma. in: Daleck CR; Nardi AB. *Oncologia em cães e gatos*. 2ª ed. Rio de Janeiro, RJ: Rocca, 2016; 955-97.
3. Turrel JM, Kitcheli BE, Miller LM, Théon A. Prognostic factors for radiation treatment of mast cell tumors in 85 dogs. *Journal of the American Veterinary Medical Association*. 1988; 193(8): 936-940.
4. Patnaik AK, Ehler WJ, Macewen EG. Canine cutaneous mast cell tumors: morphologic grading and survival time in 83 dogs. *Veterinary Pathology*. 1984; 21:469-474.
5. Lavallo G, Araujo R, Carneiro R, Pereira L. Puncção aspirativa por agulha fina para diagnóstico de mastocitoma em cães. *Arquivos Brasileiros de Medicina Veterinária e Zootecnia*, 2003; 55: 500-502.
6. London CA, Seguin B. Mast cell tumors in the dog. *Veterinary Clinics of North America: Small Animal Practice*. 2003; 33(3): 473-489.
7. Welle MM, Bley CR, Howard J, Rüfenacht S. Canine mast cell tumours: a review of the pathogenesis, clinical features, pathology and treatment. *Veterinary Dermatology*. 2008; 19(6): 321-339.
8. Melo IHS, Magalhães GM, Alves CEF, Calazans SG. 2013. Mastocitoma cutâneo em cães: uma breve revisão. *Revista de Educação Continuada em Medicina Veterinária e Zootecnia*. 2013; 11:38-43.
9. Mullins MN, Dernell WS, Withrow SJ, Ehrhart EJ, Thamm DH, Lana SE. Evaluation of prognostic factors associated with outcome in dogs with multiple cutaneous mast cell tumors treated with surgery with and without adjuvant treatment: 54 cases (1998–2004). *Journal of the American Veterinary Medicine Association*. 2006; 228: 91-95.
10. Goldschmidt MH, Hendrick MJ. Tumors of the skin and soft tissues: mast cell tumor. In: Meuten, J.D. *Tumors in domestic animals*. 4ª ed. Ames: Iowa State Press, 2002: 105-108.
11. Furlani JM, Daleck CR, Vicenti FMA, de Nardi AB, Pereira GT, Santana, Aureo E, Eurides D, Silva LAF, Mastocitoma canino: estudo retrospectivo. *Ciência Animal Brasileira*. 2008; 9(1):242-250.
12. Vail DM. Mast cell tumors. In Withrow SJ, Macewen EG. *Small Animal Clinical Oncology*. 2ª ed. Philadelphia: WB Saunders, 1996, 16: 192-210.
13. Willemse PHB, Boonstra H, de Vries EGE. Chemotherapy dose-escalation with hemopoietic growth factor support in ovarian cancer. *Seminars in oncology*. 1994; 21(6): 44-50.
14. Scott WD, Miller HW, Griffin EC. *Dermatologia de pequenos animais*. Tradução: Cid Figueiredo. 5ª ed. Rio de Janeiro: Interlivros. 1996.