

BIOLOGIA MOLECULAR NO DIAGNÓSTICO DE RANGELIOSE EM CAES – RELATO DE CASO

MOLECULAR BIOLOGY IN THE DIAGNOSIS OF RANGELIOSIS IN DOGS – CASE REPORT

Felipe de Paula Sá¹; Jefferson de Castro Maiolino dos Santos¹; Maria Eduarda Monteiro Silva²; Denise de Mello Bobany²; João Pedro Siqueira Palmer³

RESUMO

A rangeliose, causada pelo protozoário *Rangelia vitalii*, é uma doença de alta importância e recorrência na clínica de pequenos animais, sendo consequência muitas vezes de descuidos em relação às medidas profiláticas e do ambiente em questão. O sinal clínico de destaque é o sangramento da orelha acompanhado de um quadro anêmico, visto que o mecanismo de proliferação da doença opera de tal maneira que ocorre a lise dos eritrócitos do hospedeiro. Os animais mais acometidos geralmente são cães que convivem com carrapatos, que são os vetores da doença. O objetivo deste trabalho é relatar um caso de rangeliose canina em um cão, macho, da raça Dogue de Bordeaux com 8 anos de idade. O paciente apresentou os seguintes sintomas: pirexia, região hepática e esplênica aumentadas, apatia, falta de apetite prolongada, êmese e sangramento nas orelhas, boca e mamilos. Quanto aos exames laboratoriais, no primeiro hemograma foi observado: leucocitose, linfopenia, neutrofilia e trombocitopenia. No exame de bioquímica sérica, foi constatada apenas hiperglicemia. Na microscopia do esfregaço sanguíneo em aumento de 1000x, foi observada a presença de inclusões com morfologia compatível com piroplasmídeo intra-eritrocitário, que posteriormente foi diagnosticado como rangeliose canina através do exame PCR (Polymerase Chain Reaction) e sequenciamento gênico. Diante de quadros clínicos e visualizações microscópicas como estas, é necessário ressaltar a importância do exame PCR e o sequenciamento gênico, visto que a rangeliose canina pode ser facilmente confundida com outra doença que possua aspectos semelhantes, como a babesiose por exemplo.

Palavras-chave: *Rangelia vitalii*. Anemia. PCR.

ABSTRACT

Rangeliosis, caused by the protozoan *Rangelia vitalii*, is a disease of high importance and recurrence in the small animal clinic, often resulting from carelessness in relation to prophylactic measures and the environment in question. The prominent symptom is ear bleeding accompanied by an anemic condition, since the pathogenesis proliferation mechanism operates in such a way that the host's erythrocytes are lysed. The most affected animals are usually dogs that live with ticks, which are the vectors of the disease. The objective of this work is to report a case of canine rangeliosis in an 8-year-old, male, Dogue de Bordeaux dog. The patient presented the following symptoms: pyrexia, enlarged hepatic and splenic region, apathy, prolonged lack of appetite, emesis and bleeding in the ears, mouth and nipples. As for laboratory tests, the first blood count showed: leukocytosis, lymphopenia, neutrophilia and thrombocytopenia. In the serum biochemistry exam, only hyperglycemia was observed. In the blood smear microscopy at 1000x magnification, the presence of inclusions with a morphology compatible with intra-erythrocyte piroplasmid was observed, which was later diagnosed as canine rangeliosis through PCR (Polymerase Chain Reaction) and gene sequencing. Faced with clinical pictures and microscopic views like these, it is necessary to emphasize the importance of PCR examination and gene sequencing, since canine rangeliosis can be easily confused with another pathogenesis that has similar aspects, such as babesiosis for example.

Keywords: *Rangelia vitalii*. Anemia. PCR.

1 Discente em Medicina Veterinária do UNIESO - sasa1650@hotmail.com; jedecastro@live.com

2 Docente no curso de Medicina Veterinária do UNIESO - mariaeduardasilva@unifeso.edu.br; denisebobany@unifeso.edu.br

3 Mestrando em Microbiologia e Parasitologia Aplicadas do Instituto Biomédico/UFF - joao_palmer@id.uff.br

INTRODUÇÃO

As hemoparasitoses são um problema comum em diversos laboratórios e clínicas de pequenos e grandes animais, capazes de gerar riscos de vida para os organismos contaminados. Estas são transmitidas por ectoparasitas, como pulgas e carrapatos que transmitem microrganismos patogênicos, como protozoários ou bactérias, responsáveis por parasitar as células sanguíneas, causando geralmente um quadro de anemia acompanhado de trombocitopenia (1). As enfermidades mais conhecidas nesse espectro são a erliquiose, rangelirose, babesiose, anaplasmose, hepatozoonose e a micoplasmose. Dentro do grupo dos hemocitozoários, encontra-se a ordem Piroplasmida, representada por protozoários do filo Apicomplexa. Em uma imagem aproximada proporcionada através de um microscópio, nota-se um formato específico piriforme, que é comumente utilizado como meio de identificação para uma maior aproximação do diagnóstico de patogenias dessa ordem. Porém, como piroplasmídeos *são* pleomórficos, também é possível encontrar o agente com outras formas distintas além desta (2).

A rangelirose, conhecida como popularmente como “peste do sangue” ou “febre amarela canina” apresenta padrões de formato e transmissão semelhantes aos da babesiose, sendo representada pelo gênero *Rangelia*, e pela espécie *Rangelia vitalii*. Os sintomas mais comuns apresentados são: febre, anemia, hemorragias, icterícia, trombocitopenia e linfadenopatias (1). Parasitas da ordem Piroplasmida são responsáveis por causar doenças importantes pelo mundo todo, tanto em humanos, como em animais. Sua classificação taxonômica é baseada em mecanismos de transmissão com carrapatos como vetores, onde as células da corrente sanguínea são os hospedeiros principais do ciclo desses parasitas (3). O agente etiológico da rangelirose canina é o protozoário *Rangelia vitalii*, sendo compreendido em sua ordem taxonômica no Filo Apicomplexa, Ordem Piroplasmorida e Família Babesiidae (4).

No ano de 1910, o agente da doença foi descoberto e relatado pela primeira vez no Brasil, sendo considerado um novo piroplasma de cães na época, o que acabou trazendo questionamentos e discussões dentro da comunidade científica. Entretanto, com o passar dos anos e os estudos de pesquisadores, apenas em 2012 a *R. vitalii* foi classificada oficialmente na literatura através de análises moleculares (PCR associado ao sequenciamento gênico), confirmando também mais de suas peculiaridades e relação com a *Babesia* spp. (5). A doença é classificada de acordo com seus sinais clínicos e seu período de duração, podendo ser diferenciada na forma aguda, subaguda e na forma crônica. Sendo que estas categorias seguem a ordem da mais prejudicial para a mais leve, res-

pectivamente (6). Após a inoculação do agente pelo carrapato, o protozoário se instala no interior de vacúolos parasitóforos no citoplasma de células endoteliais, onde realizam sua replicação até o ponto em que a célula é rompida e o parasito é liberado na corrente sanguínea, onde vaga até encontrar outra célula sadia para prosseguir com sua multiplicação (7). Canídeos como cães, cachorros-do-mato e graxains-do-campo que foram parasitados e conseguiram se recuperar acabam adquirindo imunidade contra uma nova infecção de *R. vitalii*, se tornando portadores assintomáticos da doença por longos períodos. Dessa forma, esses animais acabam sendo considerados como reservatórios da patogenia (8). Esta doença é relatada exclusivamente em países da América do Sul, sendo o Brasil considerado como o país com a maior casuística apresentada. Logo após, há o Uruguai e a Argentina respectivamente (9). No Brasil, a rangelirose tem ocorrência maior na região sul, dando destaque para a Mesoregião do Centro Ocidental Rio Grandense, prosseguindo com a região sudeste, com um foco maior no estado de São Paulo e Rio de Janeiro. A doença tem maior incidência em cães juvenis, não havendo uma distribuição diferente entre raças e sexo, apesar de cães sem raça definida serem a exceção por terem maior acometimento no geral. As regiões rurais ou periurbanas também tem forte propensão para a manifestação da rangelirose (11).

A sintomatologia descrita na literatura consiste em quadros de febre, prostração e apatia, também sendo possível ocorrer hemorragias espontâneas pela pele ou pelas orelhas, visto que o protozoário tem a capacidade de consumir de forma intensa as plaquetas do organismo e prejudicar o endotélio vascular (12). Mais alguns sinais clínicos que já foram relatados são: aumento dos gânglios linfáticos, esplenomegalia, petéquias visíveis na pele e nas mucosas, edema dos membros posteriores e sangramento persistente pelas narinas (epistaxe) e cavidade oral (13). A desordem hematológica mais comum é a anemia, variando entre a normocítica normocrômica com a macrocítica hipocrômica. A presença de trombocitopenia também é recorrente. Outras anormalidades possíveis são: anisocitose, policromasia, presença de corpúsculos de Howell-Jolly e a presença de reticulócitos (14). As alterações mais relatadas no leucograma se baseiam em leucocitose, linfocitose, monocitose e alterações na série mieloide em alguns casos, já que a medula óssea é estimulada intensivamente durante a ação do agente. A presença de icterícia no plasma também é um achado possível (15). Os meios de diagnóstico consistem nas alterações em hemograma, achados microscópicos através da visualização em um esfregaço sanguíneo, sinais clínicos, resposta ao tratamento e exame PCR (16). Como mencionado, é possí-

vel visualizar o piroplasmídeo por uma amostra sanguínea no microscópio, onde o hemocitozoário pode se apresentar dentro de eritrócitos, neutrófilos e monócitos e células endoteliais. Porém, o agente é facilmente confundido com *B. vogeli*, devido aos seus formatos extremamente parecidos, que lembram uma pera em muitos casos. Dessa forma, para se ter um diagnóstico fidedigno de rangeliose, se faz necessário realizar a identificação do agente a nível molecular, através do sequenciamento gênico em um exame PCR (9).

Mediante a constatação de infecção por rangeliose, o protocolo de tratamento geralmente tem base em drogas que são utilizadas para a terapia de protozooses e riquetsioses (babesiose e erliquiose por exemplo), como a doxiciclina, o dipropionato de imidocarb e o aceturato de diminazeno. Em caso de anemias hemolíticas imunomediadas, o uso de corticóides acaba sendo indicado para o tratamento. Na ocorrência de um quadro mais prejudicial da doença, há a necessidade de um suporte maior, sendo válido o emprego de fluidoterapia e transfusão sanguínea no tratamento (6). As medidas de controle e profilaxia para a rangeliose são as mesmas que se encontram no contexto geral de prevenção de hemoparasitoses transmitidas por carrapatos. É importante realizar uma inspeção minuciosa da pelagem do cão, realizando o controle do vetor no animal em questão (18). A atenção e o cuidado com o ambiente também são de extrema importância, sendo uma boa estratégia de controle a aplicação inseticidas e acaricidas pelos locais que tem infestações. A limpeza dos arredores e uso de aspiradores é incentivada, principalmente em áreas em que o animal circula e permanece por mais tempo (19).


OBJETIVOS

O presente trabalho tem como objetivos relatar um caso de rangeliose diagnosticado por biologia molecular e suas eventuais alterações clínicas e hematológicas.

RELATO DE CASO

O caso é sobre um canino macho, da raça Dogue de Bordeaux, oito anos de idade, com 45kg, domiciliado na cidade de Teresópolis – RJ (Figura 1). Segundo o tutor, o animal começou a demonstrar apatia, falta de apetite prolongada, e regurgitava todo e qualquer alimento que lhe era ofertado e ingerido. Junto disso, houve a ocorrência de sangramento nas orelhas, na boca e em um dos mamilos. Anteriormente a primeira consulta, que ocorreu no dia 17/05/2021, foi administrado prednisona 40mg e dipirona 1mg pela tutora, em uma tentativa de melhorar o quadro do animal por conta própria. No dia 17/05/2021, ao realizar o exame clínico, o paciente demonstrou comportamento linfático, um bom estado corporal e mucos

sas normocoradas.



Quando a palpação, notou-se a região hepática e esplênica aumentadas. A temperatura aferida se demonstrou ligeiramente acima da média, tendo um valor de 39,3 graus Celsius. Na auscultação, não foram escutados sons anormais. Além disso, foi constatada a presença de pulgas. Ao examinar a cavidade bucal, houve a visualização de um abscesso próximo ao dente molar superior esquerdo. Dessa forma a suspeita clínica foi conduzida para o abscesso oral como causador do problema. Como exames complementares foram solicitados o hemograma e o perfil bioquímico do animal, sendo receitado como tratamento momentâneo os seguintes medicamentos: dipirona, meloxicam e metronidazol.

Após uma semana o paciente deveria retornar para uma segunda avaliação. Ao realizar o retorno para mais um exame clínico no dia 24/05/2022, foi constatada uma temperatura de 39,8 graus Celsius e um peso de 42kg (uma perda de 3kg em uma semana). Após a realização dos exames físicos, constatando os parâmetros gerais do animal e avaliando seu histórico, houve a suspeita de doença do carrapato. Dessa forma, foi solicitado o hemograma como exame complementar para averiguar as possíveis alterações na morfologia celular e os dados hematológicos do animal. Os hemogramas foram realizados nos dias: 17/05/2021; 24/05/2021; 07/06/2021 e 23/06/2021 (Tabela 1).

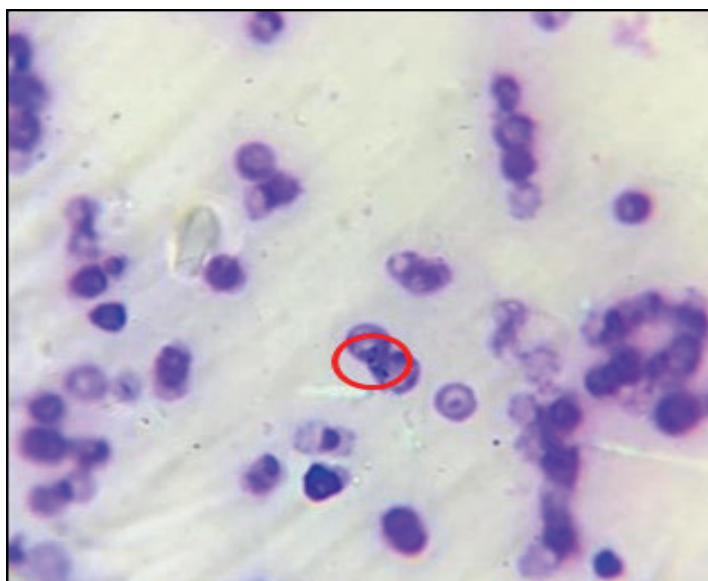Tabela 1: Tabela comparativo dos hemogramas realizados no laboratório do UNIFESO (Teresópolis/RJ), com alterações marcadas em negrito

Hemograma	Dia 1	Dia 2	Dia 3	Dia 4	Referências
Hematimetria	5,7	5	6,4	6	5,5–8,5x 10 ⁶ /mm ³
Hemoglobina	13,33	11,6	15	14	12–18 g/dL
Hematócrito	40	35	45	42	37 – 55%
VCM	70,1	70	70,3	70	60 – 77 fL
CHCM	33,32	33,1	33,3	33,3	31- 34%
Proteínas Totais	7,6	7,2	7,4	7,8	6 – 8 g/dL
Leucócitos	17.900	9.800	7.100	7.900	6.000 – 17.000
Eosinófilos	0	98	284	711	100 – 1.250/μL
Bastões	0	0	71	2.054	0 – 300/μL
Segmentados	15.931	5.978	5.467	4.029	3.000 – 11.500/μL
Linfócitos	716	3.626	994	790	1.000 – 4.800/μL
Monócitos	1.253	98	284	316	150 – 1.350/μL
Plaquetas	96.000	222.000	276.000	322.000	200.00– 700.000
Observações	Leucocitose, eosinopenia, linfopenia, neutrofilia, trombocitopenia. Presença de inclusões com morfologia compatível com piroplasmídeo intra-eritrocitário	Anemia arregenerativa, linfocitose relativa, eosinopenia, monocitopenia	Linfopenia	Neutropenia relativa, linfopenia, desvio à esquerda regenerativo, plasma hemolisado	

Fonte: Laboratório de Patologia Clínica - UNIFESO, 2021.

O primeiro hemograma foi realizado no mesmo dia da avaliação clínica. Na série branca, os resultados observados dignos de nota foram: Leucocitose; Eosinopenia; Linfopenia e Neutrofilia severa. Quanto a série vermelha, não houve alterações em comparação aos valores de referência, porém, as plaquetas se demonstraram escassas, consolidando uma trombocitopenia. Ao decorrer da pesquisa de hemocitozoários através da lâmina no microscópio, foi encontrada a presença de inclusões com morfologia compatível com grandes piroplasmas da família *Babesiidae* (Figura 2).

Figura 2 - Inclusão de Piroplasmídeo em hemácia (círculo vermelho) no foco de 1000x

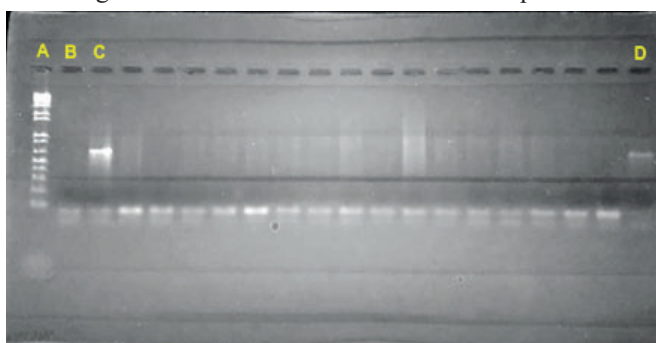


O segundo hemograma apresentou as seguintes alterações: Anemia arregenerativa; Linfocitose relativa; Eosinopenia e Monocitopenia. Logo após, o terceiro hemograma apresentou apenas uma linfopenia leve. Já o quarto hemograma demonstrou: Neutropenia relativa; Linfopenia; Desvio à esquerda regenerativo e plasma hemolisado. Após encontrar o piroplasmídeo, sabia-se que o animal de fato estava parasitado com um hemocitozoário, todavia, essa informação visual no microscópio não é capaz de identificar o agente específico da patogenia em questão. Logo, a amostra sanguínea foi encaminhada para o laboratório de parasitologia da Universidade Federal Fluminense (UFF), e em seguida, para o laboratório de referência nacional em vetores de riquetsioses do Instituto Oswaldo Cruz (Fiocruz), para que houvesse a realização do exame PCR e a confirmação do diagnóstico referente ao agente. O resultado da biologia molecular foi a amplificação de um fragmento de DNA que apresentava alto percentual de identidade com *R. vitalii*. (Figuras 3 e 4). Após o primeiro exame clínico, foi receitado como medicamento: Dipirona, Meloxicam e Metronidazol. Foi solicitado o retorno do animal para uma segunda avaliação clínica uma semana depois, e após esse período em que se notou uma piora no quadro do paciente os seguintes medicamentos foram administrados na clínica: 2,4ml de Imizol (7mg/kg); 2ml de Dipirona (25mg/kg) e 4ml de Atropina (0,025mg/kg), todos administrados pela via subcutânea. Também foi receitado para administrar em casa: Omeprazol, Dipirona e Doxiciclina. Logo após o início do tratamento, o animal começou a apresentar sinais gradativos de melhora em seu quadro, onde parou de apresentar episódios de hemorragia e voltou a ter apetite normalmente, se demonstrando ativo e saudável nos dias de hoje.

Figura 3 - Resultado do exame PCR. Amplificação do fragmento de gene 18SRNA ribossomal de *Babesia* e *Rangelia*.

Em A: régua de amplificação do gene; B: Controle negativo – sem revelação da reação; C: Controle Positivo – com revelação da reação e D: Amostra do cão Seedorf: Positiva para Piroplasmídeo

Figura 4- Laudo do exame PCR com o sequenciamento



gênico

Código: CT313	Idade: 6 anos
Proprietário(a): ██████████	Raça: Dog de Bordeaux
Animal: Seedorf	Sexo: Macho
Espécie: Canino	Data de coleta: 18/05/2021

Reação em cadeia da polimerase + Sequenciamento gênico
Resultado: Positivo para *Rangelia vitalii*

Observações:
- Esse exame se baseia na amplificação de fragmentos de DNA do gene 18S do RNA ribossomal de microrganismos da Ordem Piroplasmorida associado ao sequenciamento gênico.

DISCUSSÃO

Conforme o relato, o cão diagnosticado com rangeliose apresentou apatia e febre leve de 39,3 °C no dia 17/05/2022 e febre de 39.8 °C posteriormente no dia 24/05/2022, o que é uma sintomatologia que concorda com a literatura descrita por Soares *et al.* (12). O cão também apresentou esplenomegalia, sangramento nas orelhas, cavidade oral e mamilos, o que vai ao encontro com a colocação de Soares *et al.* (12) e Da Silva *et al.* (13), que consideram esses sinais clínicos recorrentes no quadro do animal infectado. Além disso, também citam o sangramento por toda a extensão da pele, aumento dos gânglios linfáticos, petéquias visíveis nas mucosas e edema dos membros posteriores, sendo que esses não se manifestaram no paciente. O hemograma do dia 17/05/2022 apresentou leucocitose, eosinopenia, linfopenia, neutrofilia e trombocitopenia como alterações na série branca e nas plaquetas, o que compactua com o que foi mencionado por Souza (15) em relação à leucocitose, que se deu como resposta de defesa ao microrganismo patogênico e a trombocitopenia. O único hemograma que apresentou um valor de hematócrito abaixo da média foi o segundo hemograma, do dia 24/05/2022, que classifica uma anemia arregenerativa por conta de um VCM e CHCM dentro da média. A presença de anemia é uma sintomatologia que segue a colocação de Paim *et al.* (16), que dizem que o sintoma mais comum da doença é a anemia, que varia entre normocítica normocrômica e a macrocítica hipocrômica. Há também a presença de linfocitose relativa, que vai de encontro com a citação de França *et al.* (5) e Souza (15), que afirmam a possibilidade de tal alteração leucocitária. No terceiro hemograma, houve apenas a constatação de linfopenia, sendo esta, classificada pela baixa de apenas 6 linfócitos, o que não é um número alarmante. Nenhum dos autores da revisão de literatura abordou essa observação. No quarto e último hemograma, referente a data de 23/06/2022, temos a presença de um plasma hemolisado, o que discorda da colocação de França *et al.* (5) e Souza (15) que sugerem a possibilidade de um plasma icterico, e não hemoli-

sado, que indica um processo hemolítico por conta da proliferação do agente.

CONSIDERAÇÕES FINAIS:

Por ser uma doença com alta similaridade à babesiose canina, há a possibilidade do diagnóstico ser errôneo, ou até desestimulado, já que para se ter um diagnóstico preciso, se faz necessário realizar o exame PCR acompanhado de um sequenciamento gênico, o que muitas das vezes é negado pelo tutor por conta dos valores elevados desses exames.

É importante que as medidas profiláticas sejam disseminadas e conhecidas pelos tutores através dos médicos veterinários, a fim de que os números de casos sejam reduzidos gradualmente, junto do número de óbitos. Algumas medidas valiosas para isso costumam se basear em exames de rotina, boa sanitização e higienização dos ambientes e o uso de remédios carrapaticidas e/ou coleiras especiais designadas para essa função.

AGRADECIMENTOS

Agradeço ao Centro Universitário Serra dos Órgãos, por me permitirem a publicação deste trabalho e a todos que contribuíram direta ou indiretamente para a construção dele.

REFERÊNCIAS

1. Caponi AG, Botelho LF, Marinho KN, Sousa AK, Carvalho BY, Bonfim ME. Incidência de hemoparasitoses em cães da região sul da cidade de Palmas, Tocantins. *Pubvet*. 2020. 14 (2019): 128.
2. Silva Junior E, Cortez A, Bottura R, Gomes SG, Agopian RG, Moraes-Filho J. Diagnóstico molecular para hemoparasitoses em cães atendidos no Hospital Veterinário da Universidade Santo Amaro, São Paulo, SP, Brasil. *Brazilian Journal of Global Health*. 2021. 1(3), 7-11.
3. Schregg ME, Marr HS, Tarigo JL, Cohn LA, Bird DM, Scholl EH, *et al.* Mitochondrial genome sequences and structures aid in the resolution of *Piroplasmida* phylogeny. *PLOS ONE*. 2016; 11 (11), e0165702.
4. Dias JL, Lúcio LC. Primeiro relato de identificação da espécie *Rangelia vitalii* em cão através de reação de cadeia da polimerase (PCR) no município de Itupeva, São Paulo. In: Encontro Nacional de Patologia Clínica Veterinária. 2017. p. 110.
5. França RT, Silva AS, Loretti AP, Mazzanti CM, Lopes ST. Canine rangeliiosis due to *Rangelia vitalii*: from first report in Brazil in 1910 to current day – A review. *Ticks and tick-borne diseases*. 2014; 5 (5), 466-474.
6. Loretti AP, Barros SS. Parasitismo por *Rangelia vitalii* em cães (“nambiuví”, “peste de sangue”) – uma revisão crítica sobre o assunto. *Arq Inst Biol*. 2004; 71(1), 101-131.
7. Pinzon PW, Curin L, Tubiana D, Martins DB. Rangeliiose canina – Relato de caso. In: UNICRUZ Seminário XVII. 2012.
8. Sbiacheski DT, Relatório do estágio curricular supervisionado em medicina veterinária. 2018. 43f. [Trabalho de Conclusão de Curso] Curso de Medicina Veterinária. Universidade Regional do Noroeste do Estado do Rio Grande do Sul, Ijuí, 2018.
9. Lemos TD, Cerqueira AM, Toma HK, Silva AV, Corrêa RG, Paludo GR, *et al.* Detection and molecular characterization of piroplasms species from naturally infected dogs in southeast Brazil. *Revista Brasileira de Parasitologia Veterinária*. 2012; 21: 137-142.
10. Eiras DF, Craviotto MB, Baneth G, Moré G. First report of *Rangelia vitalii* infection (canine rangeliiosis) in Argentina. *Parasitology International*. 2014; 63 (5), 729-734.
11. Figuera RA, Souza TM, Kommers GG, Iriyoyen LF, Barros CS. Patogênese e achados clínicos, hematológicos e anatomopatológicos da infecção por *Rangelia vitalii* em 35 cães (1985-2009). *Pesquisa Veterinária Brasileira*. 2010; 30, 974-987.
12. Soares JF, Costa FB, Giroto-Soares A, Silva AS, França RT, Taniwaki SA, *et al.* Evaluation of the vector competence of six ixodid tick species for *Rangelia vitalii* (Apicomplexa, Piroplasmorida), the agent of canine rangeliiosis. *Ticks and tick-borne diseases*. 2018; 9 (5): 1221-1234.
13. Silva BR, Labruna MB, Marcili A, Santos CR, Bastos BB, Bordin JT, *et al.* *Rangelia vitalii* infection in a dog from São Paulo city, Brazil: case report. *Brazilian Journal of Veterinary Research and Animal Science*. 2019; 56 (3), e150791-e150791.
14. Loretti AP, Barros SS. Hemorrhagic disease in dogs infected with an unclassified intraendothelial piroplasm in southern Brazil. *Veterinary Parasitology*. 2005;134 (3-4), 193-212.
15. Souza VK. Detecção molecular de *Rangelia vitalii* (Apicomplexa: Piroplasmida) em canídeos silvestres de vida livre no Rio Grande do Sul. 2017. 82f. Dissertação (Mestrado em Saúde Animal) – Fundação Estadual de Pesquisa Agropecuária, Eldorado do Sul, 2017.
16. Paim FC, Santos AP, Nascimento NC, Lasta CS, Oliveira ST, Messick JB, Lopes ST. Development of a quantitative PCR for the detection of *Rangelia vitalii*. *Veterinary Parasitology*. 2016. p. 113-117.
17. Loretti AP, Barros SS. Parasitismo por *Rangelia vitalii* em cães (“nambiuví”, “peste de sangue”) – uma revisão crítica sobre o assunto. *Arq Inst Biol*. 2004; 71(1), 101-131.

18. Camilo LF. Relatório de estágio curricular obrigatório: área de clínica médica e cirúrgica de pequenos animais. 2021. 72f. [Monografia de conclusão de curso] Graduação em Medicina Veterinária – Universidade de Caxias do Sul, Caxias do Sul, 2021.
19. Gonçalves JM. Agentes de doenças transmitidas por vetores em cães e gatos domésticos. 2015. 71 pg. [Dissertação] Mestrado em Bioexperimentação – Universidade de Passo Fundo, Passo Fundo, 2015.